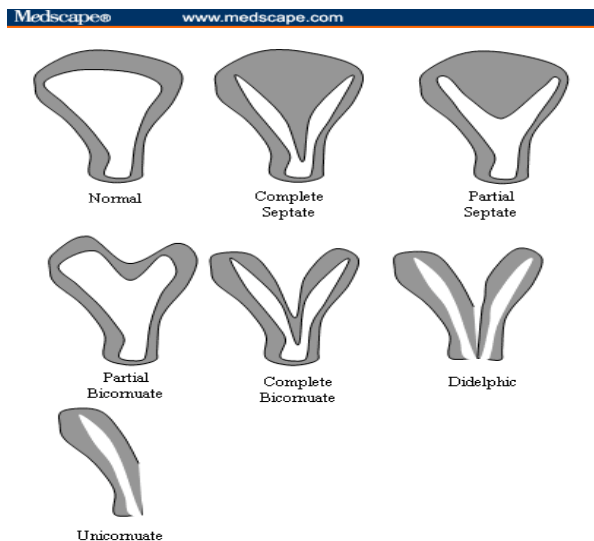


# SKÖPULAGSGALLAR Á LEGI, LEGHÁLSI OG LEGGÖNGUM

Fjölmargar tegundir eru til af missmíð á legi og leggöngum sem rekja má til truflunar á þroska Mülleri ganganna í fósturlífi. Sjá meðfylgjandi mynd.



Missmíð á legi og leggöngum kemur oftast í ljós við almenna skoðun, röntgenmyndatöku eða ómskoðun. Oft er missmíðin lítilsháttar og hefur þá engin áhrif á heilsu viðkomandi, möguleika til þungunar, meðgöngu eða fæðingar, t.d. hjartalaga leg (Partial bicornuate). Fylgni er við missmíð á þvagfærum og er oft búið að rannsaka konurnar nánar með ómun eða röntgenmynd af nýrum og þvagleiðurum. Skilveggur í leggöngum veldur oftast litlum eða engum vanda en þarf að skoða og meta hverju sinni. Ef missmíð er allnokkur á legi, t.d. leg með skilvegg eða klofið leg þarf ráðgjöf fæðingarlæknis í byrjun meðgöngu.

## HELSTU ÁHÆTTUÞÆTTIR

- Ófrjósemi
- Fósturlát
- Fyrirburafæðing
- Vaxtarseinkun
- Sitjandi staða fósturs

Flestar þessara kvenna geta verið í hefðbundnu mæðraeftirliti á heilsugæslu og fætt eðlilega um leggöng. Ef konan hefur farið í stærri aðgerð á legi vegna missmíðarinnar (t.d. Strassman aðgerð) þarf að fá mat fæðingarlæknis m.t.t. keisaraskurðar.